



# Mittal Hospital

For Appointment PH: 01679-237777  
For Emergency M: 99142-16070  
mittal\_parshant@yahoo.com

## ਮਿੱਤਲ ਹਸਪਤਾਲ

ਨੇੜੇ ਪਨਸਪ ਗੈਸ ਏਜੰਸੀ, ਨੇੜੇ ਆਰੀਆ ਮਹਿਲਾ ਕਾਲਜ, ਰਾਮ ਬਾਗ ਰੋਡ, ਬਰਨਾਲਾ

ਡਾ. ਪ੍ਰਸ਼ਾਂਤ ਮਿੱਤਲ

Near Pansup Gas Agency, Near LBS College,  
Ram Bagh Road, BARNALA-148101 (Pb.)

ਐਮ.ਡੀ. ਮੈਡੀਸਨ (ਡੀ.ਐਮ.ਸੀ. ਲੁਧਿਆਣਾ)  
ਐਕਸ ਮੈਡੀਕਲ ਅਫਸਰ, ਸਿਵਲ ਹਸਪਤਾਲ, ਬਰਨਾਲਾ  
ਐਕਸ ਸੀਨੀਅਰ ਰਜਿਸਟਰਾਰ, ਵੋਰਟੀਜ਼ ਹਸਪਤਾਲ, ਮੁਹਾਲੀ  
ਐਕਸ ਸਪੈਸ਼ਲਿਸਟ, ਰਾਧਾ ਸੁਆਮੀ ਹਸਪਤਾਲ, ਬਿਆਸ  
(ਦਿਲ, ਪੇਟ, ਫਾਤੀ, ਸ਼ੂਗਰ ਅਤੇ ਕਾਲੇ ਪੀਲੀਏ ਦੇ ਮਾਹਿਰ)  
PMC Regd. No. 37514

ਡਾ: ਪ੍ਰੀਆ ਗਰਗ

ਐਮ.ਡੀ. ਐਨਸਥੀਜ਼ੀਆ (ਡੀ.ਐਮ.ਸੀ. ਲੁਧਿਆਣਾ)  
ਐਕਸ ਸੀਨੀਅਰ ਰਜਿਸਟਰਾਰ ਡੀ ਐਮ ਸੀ, ਲੁਧਿਆਣਾ  
ਐਕਸ ਸੀਨੀਅਰ ਰਜਿਸਟਰਾਰ ਪੀ ਜੀ ਆਈ, ਚੰਡੀਗੜ੍ਹ  
ਐਕਸ ਕਨਸਲਟੈਂਟ ਰਾਧਾ ਸੁਆਮੀ ਹਸਪਤਾਲ, ਬਿਆਸ  
(ਆਈ.ਸੀ.ਯੂ. ਅਤੇ ਕਰੀਟੀਕਲ ਕੇਅਰ ਸਪੈਸ਼ਲਿਸਟ)  
PMC Regd. No. 36677

Name.....Age.....Sex.....Dated.....

### PAP SMEAR

NAME : NEHA 34/F

DATE : 11 - 02 - 2023

REF.BY.: DR. PARSHANT MITTAL

#### CYTOLOGY:

Cells present: Satisfactory

Hormonal evaluation: Normal

Inflammation: None

Smear characteristics: Negative for malignant cells; cells appear normal

*Sawan*

DR. SAWAN KUMAR  
M. D. PATHOLOGY

Dr. Sawan Kumar  
M.D. Pathology  
Reg. No. 45679



# Mittal Hospital

For Appointment PH: 01679-237777  
For Emergency M: 99142-16070  
mittal\_parshant@yahoo.com

## ਮਿੱਤਲ ਹਸਪਤਾਲ

ਨੇੜੇ ਪਨਸਪ ਗੈਸ ਏਜੰਸੀ, ਨੇੜੇ ਆਰੀਆ ਮਹਿਲਾ ਕਾਲਜ, ਰਾਮ ਬਾਗ ਰੋਡ, ਬਰਨਾਲਾ

### ਡਾ. ਪ੍ਰਸ਼ਾਂਤ ਮਿੱਤਲ

ਐਮ.ਡੀ. ਮੈਡੀਸਨ (ਡੀ.ਐਮ.ਸੀ. ਲੁਧਿਆਣਾ)  
ਐਕਸ ਮੈਡੀਕਲ ਅਫਸਰ, ਸਿਵਲ ਹਸਪਤਾਲ, ਬਰਨਾਲਾ  
ਐਕਸ ਸੀਨੀਅਰ ਰਜਿਸਟਰਾਰ, ਵੋਰਟੀਜ਼ ਹਸਪਤਾਲ, ਮੁਹਾਲੀ  
ਐਕਸ ਸਪੈਸ਼ਲਿਸਟ, ਰਾਧਾ ਸੁਆਮੀ ਹਸਪਤਾਲ, ਬਿਆਸ  
(ਦਿਲ, ਪੇਟ, ਛਾਤੀ, ਸ਼ੂਗਰ ਅਤੇ ਕਾਲੇ ਪੀਲੀਏ ਦੇ ਮਾਹਿਰ)  
PMC Regd. No. 37514

Near Pansup Gas Agency, Near LBS College,  
Ram Bagh Road, BARNALA-148101 (Pb.)

### ਡਾ: ਪ੍ਰੀਆ ਗਰਗ

ਐਮ.ਡੀ. ਐਨਸਥੀਜੀਆ (ਡੀ.ਐਮ.ਸੀ. ਲੁਧਿਆਣਾ)  
ਐਕਸ ਸੀਨੀਅਰ ਰਜਿਸਟਰਾਰ ਡੀ ਐਮ ਸੀ, ਲੁਧਿਆਣਾ  
ਐਕਸ ਸੀਨੀਅਰ ਰਜਿਸਟਰਾਰ ਪੀ ਜੀ ਆਈ, ਚੰਡੀਗੜ੍ਹ  
ਐਕਸ ਕਨਸਲਟੈਂਟ ਰਾਧਾ ਸੁਆਮੀ ਹਸਪਤਾਲ, ਬਿਆਸ  
(ਆਈ.ਸੀ.ਯੂ. ਅਤੇ ਕਰੀਟੀਕਲ ਕੇਅਰ ਸਪੈਸ਼ਲਿਸਟ)  
PMC Regd. No. 36677

Name.....Age.....Sex..... Dated.....

## X-RAY REPORT

Name: NEHA 34/F  
Dr.: PARSHANT MITTAL

Date: 11/02/23

### X- Ray Report: Chest pa view:

Both CP angles are clear.  
Bony cage and ribs are unremarkable.  
Trachea is central.  
Cardiac silhouette and size are normal.  
Lungs show normal parenchyma with no other active lesion.  
No scar mark present.  
No other abnormality seen.

DR. PARSHANT MITTAL  
M. D. MEDICINE

Dr. Parshant Mittal  
M.D. Medicine  
PMC Regd. No. 37514  
Mittal Hospital, Barnala



# Mittal Hospital

## ਮਿੱਤਲ ਹਸਪਤਾਲ

For Appointment PH: 01679-237777  
For Emergency M: 99142-16070  
mittal\_parshant@yahoo.com

ਡਾ. ਪ੍ਰਸ਼ਾਂਤ ਮਿੱਤਲ

ਨੇੜੇ ਪਨਸਪ ਗੈਸ ਏਜੰਸੀ, ਨੇੜੇ ਆਰੀਆ ਮਹਿਲਾ ਕਾਲਜ, ਰਾਮ ਬਾਗ ਰੋਡ, ਬਰਨਾਲਾ

ਡਾ: ਪ੍ਰੀਆ ਗਰਗ

ਐਮ.ਡੀ. ਮੈਡੀਸਨ (ਡੀ.ਐਮ.ਸੀ. ਲੁਧਿਆਣਾ)  
ਐਕਸ ਸੋਡੀਕਲ ਅਫਸਰ, ਸਿਵਲ ਹਸਪਤਾਲ, ਬਰਨਾਲਾ  
ਐਕਸ ਸੀਨੀਅਰ ਰਜਿਸਟਰਾਰ, ਫੋਰਟੀਜ਼ ਹਸਪਤਾਲ, ਮੁਹਾਲੀ  
ਐਕਸ ਸਪੈਸ਼ਲਿਸਟ, ਰਾਧਾ ਸੁਆਮੀ ਹਸਪਤਾਲ, ਬਿਆਸ  
(ਦਿਲ, ਪੇਟ, ਛਾਤੀ, ਸ਼ੂਗਰ ਅਤੇ ਕਾਲੇ ਪੀਲੀਏ ਦੇ ਮਾਹਿਰ)  
PMC Regd. No. 37514

Near Pansup Gas Agency, Near LBS College,  
Ram Bagh Road, BARNALA-148101 (Pb.)

ਐਮ.ਡੀ. ਐਨਸਬੀਜ਼ੀਆ (ਡੀ.ਐਮ.ਸੀ. ਲੁਧਿਆਣਾ)  
ਐਕਸ ਸੀਨੀਅਰ ਰਜਿਸਟਰਾਰ ਡੀ ਐਮ ਸੀ, ਲੁਧਿਆਣਾ  
ਐਕਸ ਸੀਨੀਅਰ ਰਜਿਸਟਰਾਰ ਪੀ ਜੀ ਆਈ, ਚੰਡੀਗੜ੍ਹ  
ਐਕਸ ਕਨਸਲਟੈਂਟ ਰਾਧਾ ਸੁਆਮੀ ਹਸਪਤਾਲ, ਬਿਆਸ  
(ਆਈ.ਸੀ.ਯੂ. ਅਤੇ ਕਰੀਟੀਕਲ ਕੇਅਰ ਸਪੈਸ਼ਲਿਸਟ)  
PMC Regd. No. 36677

Name.....Age.....Sex..... Dated.....

Name- NEHA

Ref by: Dr. PARSHANT MITTAL

Age/sex - 34/F

Date-February 11, 2023

### USG WHOLE ABDOMEN

**Liver-** is normal in size (12.9 cm), shape, position and echotexture. No obvious focal lesion is seen. Intrahepatic biliary radicals are not dilated. Portal vein is normal in course and caliber.

**Gall Bladder** is normally distended. Wall thickness is normal. No evidence of calculus.

**Common bile duct** is normal in course and caliber.

**Pancreas** is normal in size and echotexture. Main pancreatic duct is not dilated.

**Right Kidney** is normal in size, position and echotexture. Corticomedullary differentiation maintained. No evidence of calculus/ hydronephrosis.

**Left Kidney** is normal in size, position and echotexture. Corticomedullary differentiation maintained. No evidence of calculus/ hydronephrosis.

**Spleen** is normal in size, shape and echotexture. Splenic vein is normal in caliber.

**Urinary bladder** is distended. Wall thickness is normal. No evidence of calculus.

No e/o free fluid in peritoneal cavity.

**IMPRESSION-** USG abdomen reveals- Normal study

Kindly correlate clinically/Lab parameters (CBC, Urine C/E).

DR. PARSHANT MITTAL

M. D. MEDICINE

Dr. Parshant Mittal  
M.D. Medicine  
PMC Regd. No. 37514  
Mittal Hospital, Barnala



# MITTAL HOSPITAL

Near Pansup Gas Agency, Near LBS College, Ram Bagh Road, BARNALA-148101 (Pb.)

For Appointment  
Ph: 01679-237777  
For Emergency  
Mt: 99142-16070

*Dr. Parshant Mittal*

mittal\_parshant@yahoo.com

*Dr. Priya Garg*

M.D. Medicine (D.M.C. Ludhiana)  
Ex. Medical Officer, Civil Hospital, Barnala  
Ex. Sen. Registrar, Fortis Hospital, Mohali  
Ex. Specialist, Radha Soami Hospital, Beas  
PMC Regd. No. 37514

M.D. Anaesthesiology  
Consultant Anaesthesiology  
Ex. Registrar DMC, Ludhiana  
Ex. Sr. Registrar PGI, Chandigarh  
Ex. Consultant Radha Soami Hospital, Beas  
PMC Regd. No. 36677

## ECHOCARDIOGRAPHY REPORT

Name: NEHA

Date: 11.02.2023

AGE: 34 YEARS

Sex: FEMALE

Done by: Dr. Parshant Mittal

	<u>MEASUREMENT</u>	<u>NORMAL ADULT VALUES</u>
AORTIC ROOT	: 26.7	(22 – 37 mm)
LEFT ATRIUM	: 26.7	(20 – 40 mm)
RVID (D)	: 10.0	(10 – 20 mm)
IVST (D)	: 08.6	(07 – 11 mm)
IVST (S)	: 10.0	(07 – 11 mm)
LVID (D)	: 47.9	(35 – 55 mm)
LVID (S)	: 32.1	(25 – 42 mm)
LVPW (D)	: 09.3	(07 – 11 mm)
LVPW (S)	: 10.7	(07 – 11 mm)
	<u>L.V. FUNCTION</u>	
EJECTION FRACTION	: 58.72%	(50 – 80%) (mod. simpson)
FRACTIONAL SHORTENING	: 22.84%	(28 – 40%)

**Mitral Valve** : Thin, opens normally. No regurgitation present.  
MVA=3.46cm<sup>2</sup>, EPSS=0.50, MAPSE=11mm. "E" wave more than "A".  
E/A ratio=2.48

**Aortic Valve** : Thin, tricuspid, opens normally.  
No aortic regurgitation present.

**Tricuspid Valve** : Thin, opens normally.  
No tricuspid regurgitation present.

**Pulmonary Valve** : Thin, opens normally.

**Pericardium** : No pericardial effusion present.

**Wall Motion Abnormalities:** No regional wall motion abnormalities present.

**Cardiac Chambers** : All the cardiac chambers are normal in size.

### DOPPLER EVALUATION

VELOCITY (GRADIENT)		(GRADE)
MV : E=90 A=36	cm/sec.	MR : NIL
AV : 141	cm/sec.	AR : NIL
TV :	cm/sec.	TR : NIL
PV :	cm/sec	PR : NIL

➤ **NO REGIONAL WALL MOTION ABNORMALITIES PRESENT WITH NORMAL LV SYSTOLIC FUNCTION (EF=58.72%).**

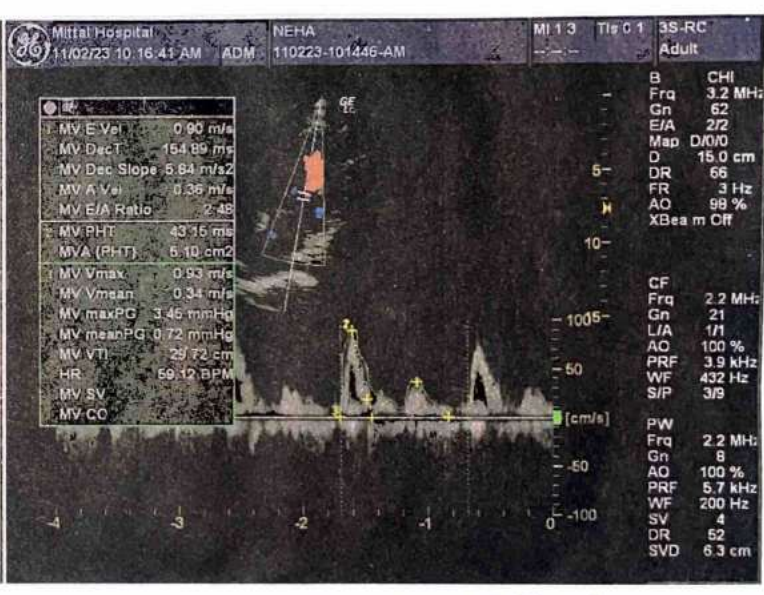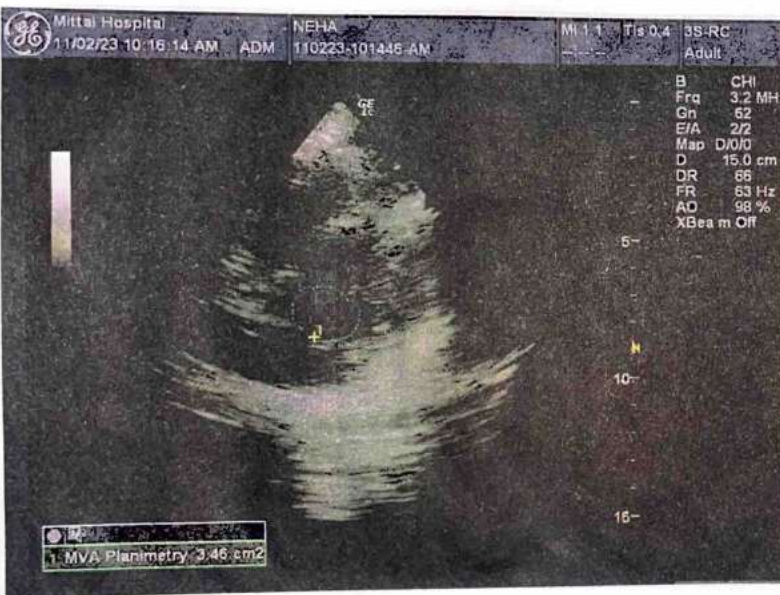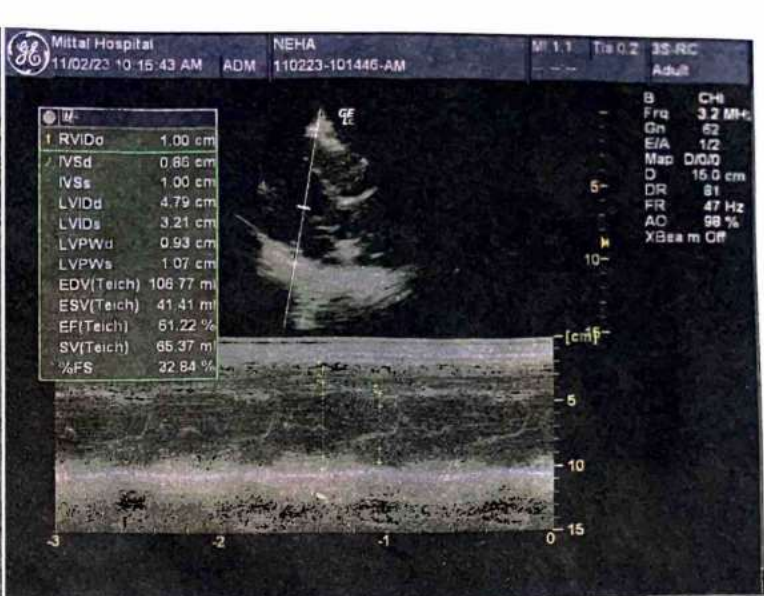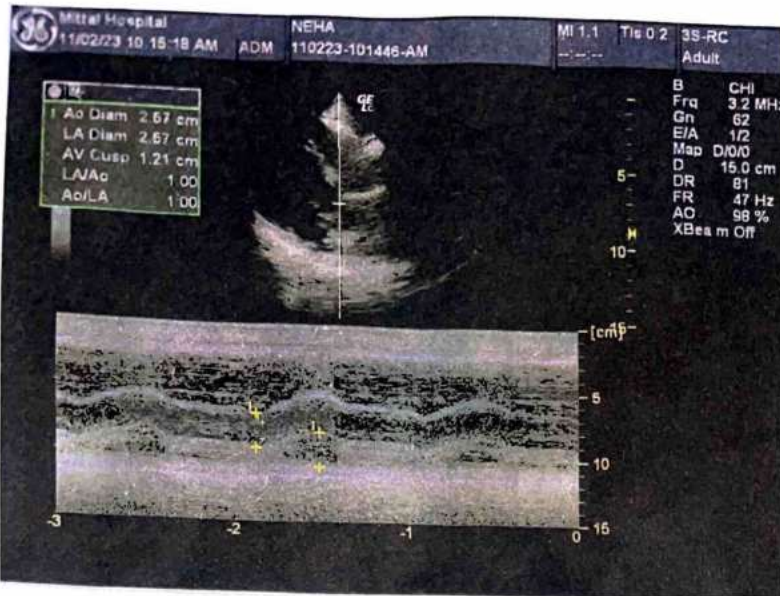


**DR. PARSHANT MITTAL**

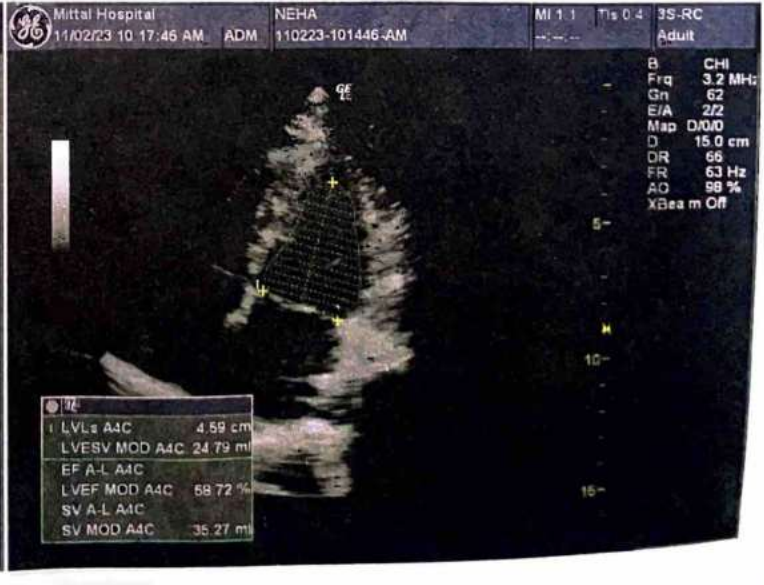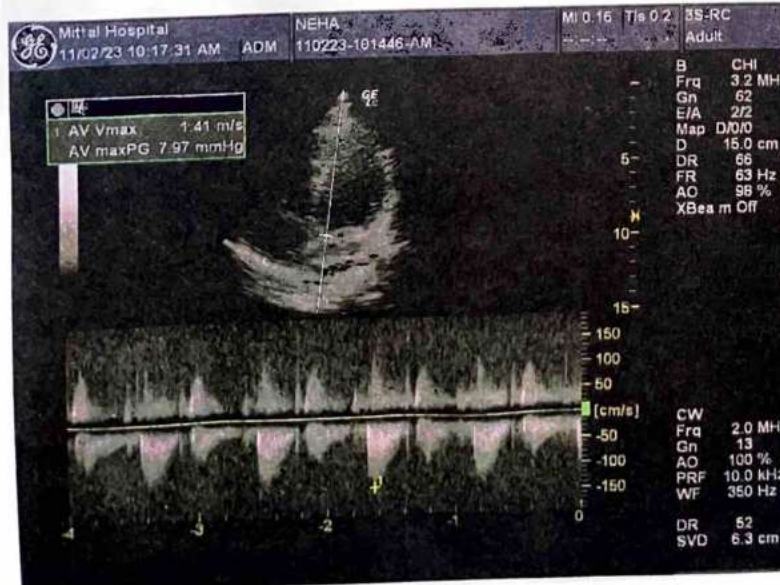
**MITTAL HOSPITAL, BARNALA  
MD (MEDICINE)**

Not valid for Medico Legal Purpose

**Dr. Parshant Mittal**  
M.D. Medicine  
PMC Regd. No. 37514  
Mittal Hospital, Barnala



Dr. Parshant Mittal  
M.D. Medicine  
PMO Regd. No. 37514  
Mittal Hospital Barjala



# MITTAL COMPUTERISED LAB.

Inside Mittal Hospital, BARNALA-148101

Patient's Name... NEHA 34/F ..... Ref. By Dr. .... PARSHANT MITTAL Dated..... 11-02-2023

## HEMATOLOGY

TEST	RESULT	NORMAL RANGE
Haemoglobin	11.7 gm/dl	Male 12.0-15.5 gm/dl Female 10-13.5 gm/dl
T.L.C.	4800 /cumm	4000-11000/cumm
D.L.C. (Different Leucocyte Count)		
Neutrophils	54 %	40-75%
Lymphocytes	37 %	20-45%
Eosinophils	02 %	1-6%
Monocytes	07 %	2-10%
Basophils	00 %	0-1%
MCV	84	80-99 fL
MCH	29	26-32 pg
MCHC	34	32-36 gm/dl
RDW	43	37-54 fL
Hematocrit	41	37-52
ESR (Westergreen)	07 mm. 1st Hr.	Male upto 10mm. 1st Hour. Female upto 20mm. 1st Hour.
Platelet Count	257000 /cumm.	1,50000-4,00000/cu.mm.
T Eosinophil Count	/Cumm	40-440 Cell/cumm
Total RBC COUNT	5.2	4.7-6.2 to 10 <sup>6</sup> /µl

## SEROLOGY

Widal Test	1:20	1:40	1:80	1:160	1:320	1:640
S. Typhi O	-	-	-	-	-	-
S. Typhi H	-	-	-	-	-	-
S. Paratyphi AH	-	-	-	-	-	-
S. Paratyphi BH	-	-	-	-	-	-
Dengue NS1						
Dengue IgM/IgG						
TSH:	3.94			(0.550-4.780 uIU/ml)		
S. T4 LEVEL:	87.2			(77-155 nmol/l)		
S. T3 LEVEL:	1.52			(0.3-4 mU/l)		
S. Vitamin D LEVEL:				(30-100 ng/mL)		

## URINE EXAMINATION

ROUTINE EXAMINATION	
Appearance :	CLEAR
Colour :	STRAW
Sp. Gravity :	1.025
Reaction :	ACIDIC
Albumin :	NIL
Sugar :	NIL
Bile Salts:	NIL
Bile Pigments :	NIL
MICROSCOPIC EXAMINATION	
RBC	NIL
Pus Cells	0-1/hpf
Epithelial Cells	1-2/hpf
Calcium Oxalate	NIL
Spermatozoa	
URINE FOR MICROALBUMIN :	(0.00-25.0 mg/l)
URINE FOR NICOTINE:	(<5ng/ml)

## BIO-CHEMISTRY

TEST	RESULT	NORMAL RANGE
Blood Sugar Fasting	79 mg/dl.	80-120 mg/dl.
Blood Sugar PP/Random	87 Mg/dl.	Upto 140 mg/dl.
Blood Urea Nitrogen	11 Mg/dl.	10-20 mg/dl.
S. Creatinine	0.5 mg/dl.	0.8-1.4 gm/dl.
S. Uric Acid	mg/dl.	Male 2-5 mg/dl. Female 2-4.5 mg/dl.
Blood Group	A	

## LIVER FUNCTION TEST

S. Bilirubin (Total)	0.46 mg/dl.	0.2-1.0 mg/dl.
Conjugated	0.27	0.1-0.4 mg/dl
Unconjugated	0.19	0.1-0.6 mg/dl
S. Alkaline Phosphatase	74 U/L	37-147U/L
S.G.O.T.	18 U/L	10-40 Units/ml
S.G.P.T.	23 U/L	10-35 Units/ml
G.G.T.P	16	0-40 U/L
AUSTRALIA ANTIGEN		(Hbs Ag) Test
HBeAg		
Total Serum Proteins	7.4 gm/dl.	6.0-8.0 gm/dl.
Albumin	4.5 Gm/dl.	3.5-5.0 gm/dl.
Globulin	2.9 gm/dl.	2.0-3.5 gm/dl
S. Lipase	U/L	20-85 U/L
S. Amylase	U/L	25-80 U/L

## LIPIDOGRAM

S. Cholesterol	171 mg/dl.	130-240 mg/dl.
S. Triglycerides	164 mg/dl.	60-170 mg/dl.
S. HDL Cholesterol	45 mg/dl.	30-60 mg/dl.
S. LDL Cholesterol	113 Mg/dl.	Upto 150 mg/dl
S. VLDL Cholesterol	34 Mg/dl.	Upto 45 mg/dl.

## ELECTROLYTES TEST

S. Chloride	mmol/L.	96-106 mmol/L.
S. Sodium	Mmol/L	135-155 mmol/L
S. Potassium	mmol/L	3.5-5.5 mmol/L

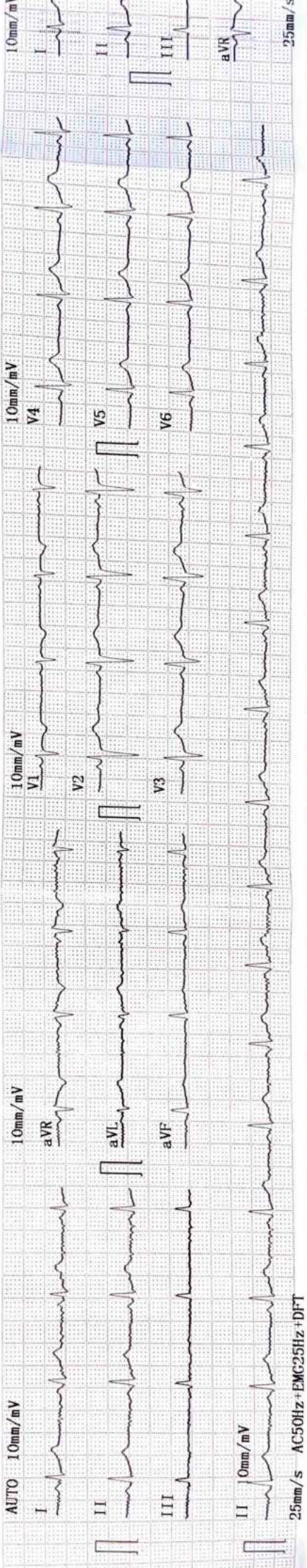
## GLYCOSYLATED HEMOGLOBIN (HbA1c)

Reference Range	4.0 - 6.0 %	5.3 %
Good Diabetic Control	6.0 - 7.0 %	
Fair Control	7.0 - 8.0 %	
Poor Control	Above 8.0 %	
HbA1C test Value in %		Mean Plasma Glucose Level
12.0		345
11.0		310
10.0		275
9.0		240
8.0		205
7.0		170
6.0		135
5.0		100

Medical Technologist

Dr. Sawan

Dr. Sawan Kumar  
M.D. Pathology  
Reg. No. 45679



AUTO 10mm/mV

10mm/mV

10mm/mV

10mm/mV

10mm/mV

25mm/s AC50Hz+EMG25Hz+DFT

25mm/s



<< Conclusions >>

Normal Cardiac Electric Axis,  
III Abnormal T wave;

\*\*Report need physician confirm\*\*

NORMAL ECG

Dr. Parshul Arora  
11/2/23  
Mittal Hospital, Gurgaon

Physician

MITTAL HOSPITAL  
1970-06-18 17:19

ID: \_\_\_\_\_  
Name: NEHA

Sex: F Age: 34

Height: \_\_\_\_\_ cm Weight: \_\_\_\_\_ kg

SYS: \_\_\_\_\_ mmHg

DIA: \_\_\_\_\_ mmHg

HR [bpm] : 74

PR Interval [ms] : 102

P Duration [ms] : 85

QRS Duration [ms] : 92

T Duration [ms] : 202

QT/QTc [ms] : 370/411

P/QRS/T Axis [deg] : 21.8/66.1/26.7

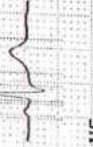R (V5)/S (V1) [mV] : 0.60/0.36

R (V5)+S (V1) [mV] : 0.95

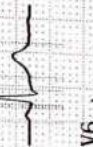
10mm/mV  
V3



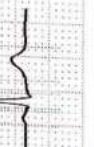V4



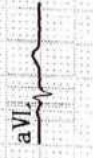V5



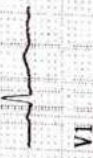V6



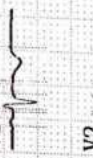10mm/mV  
aVL



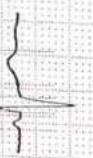aVF



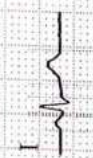V1



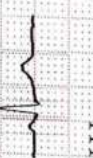V2



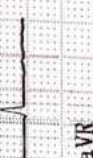10mm/mV  
I



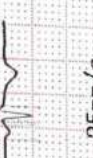
II



III



aVR



25mm/s

Agarwal



**भारतीय विशिष्ट पहचान प्राधिकरण**  
**भारत सरकार**  
 Unique Identification Authority of India  
 Government of India



नामसदगी नंबर/Enrolment No.: 2017/78388/00757

Neha (नेहा)  
 W/O Gaurav Gupta, Kothi no-10, .. 16 Acre Scheme,  
 Near Bus Stand, Barnala, Barnala,  
 Punjab - 148101

ਤੁਹਾਡਾ ਆਧਾਰ ਸੰਖਿਆ/ Your Aadhaar No.:

**9825 3907 2434**



ਮੇਰਾ ਆਧਾਰ, ਮੇਰੀ ਪਛਾਣ



1947



help@uidai.gov.in



www.uidai.gov.in

**ਸੂਚਨਾ**

- ਆਧਾਰ ਪਹਿਚਾਨ ਦਾ ਪ੍ਰਮਾਣ ਹੈ, ਨਾਗਰਿਕਤਾ ਦਾ ਨਹੀਂ
- ਪਹਿਚਾਨ ਦਾ ਪ੍ਰਮਾਣ ਐਲੈਕਟ੍ਰੋਨਿਕ ਐਨਲਾਈਨ ਦੁਆਰਾ ਪ੍ਰਾਪਤ ਕਰੋ
- ਇਹ ਇੱਕ ਇਲੈਕਟ੍ਰੋਨਿਕ ਪ੍ਰਕਿਰਿਆ ਦੁਆਰਾ ਬਣਿਆ ਹੋਇਆ ਪੱਤਰ ਹੈ

**INFORMATION**

- Aadhaar is a proof of identity, not of citizenship.
- To establish identity, authenticate online.
- This is electronically generated letter.

Signature Not Verified  
 Digitally signed by Unique Identification Authority of India on  
 Date: 2018.08.23 11:03:56 IST

- ਆਧਾਰ ਏਸ ਤਰ ਵਿਚ ਪ੍ਰਚਲਤ ਹੈ
- ਆਧਾਰ ਦੇ ਲਈ ਇਕ ਹੀ ਵਾਰ ਨਾਮਸਦਗੀ ਦਰਜ ਕਰਵਾਉਣ ਦੀ ਜ਼ਰੂਰਤ ਹੈ
- ਕਿਰਪਾ ਆਪਣਾ ਚਾਲੂ ਮੋਬਾਇਲ ਨੰਬਰ ਅਤੇ ਈ-ਮੇਲ ਪਤਾ ਦਰਜ ਕਰਵਾਓ, ਇਸ ਨਾਲ ਤੁਹਾਨੂੰ ਭਵਿੱਖ ਵਿਚ ਕਈ ਤਰਾਂ ਦੀਆਂ ਸਹੂਲਤਾਂ ਪ੍ਰਾਪਤ ਹੋਣਗੀਆਂ

- Aadhaar is valid throughout the country.
- You need to enrol only once for Aadhaar.
- Please update your mobile number and e-mail address. This will help you to avail various services in future.



**भारत सरकार**  
 GOVERNMENT OF INDIA



**भारतीय विशिष्ट पहचान प्राधिकरण**  
 UNIQUE IDENTIFICATION AUTHORITY OF INDIA



ਨੇਹਾ  
 Neha  
 ਜਨਮ ਮਿਤੀ/ DOB: 07/08/1988  
 ਖੇਰਤ / FEMALE



**ਪਤਾ:**  
 W/O ਗੌਰਵ ਗੁਪਤਾ, ਕੋਠੀ ਨੰ-10, .. 16 ਏਕੜ ਸਕੀਮ, ਨੇੜੇ ਬੱਸ ਸਟੈਂਡ, ਬਰਨਾਲਾ, ਬਰਨਾਲਾ, ਪੰਜਾਬ - 148101

**Address:**  
 W/O Gaurav Gupta, Kothi no-10, .. 16 Acre Scheme, Near Bus Stand, Barnala, Barnala, Punjab - 148101

9825 3907 2434

ਮੇਰਾ ਆਧਾਰ, ਮੇਰੀ ਪਛਾਣ

9825 3907 2434

MEERA AADHAAR, MERI PEHACHAN



